プログラム＆抄録集

日本皮膚科学会 第407回福岡地方会

期日　令和5年11月23日（ 木・祝 ）
9:50 ～ 17:20（ 開場　9:00 ）

会場　アクロス福岡　４Ｆ 国際会議場

〒810-0001　福岡市中央区天神１丁目１番１号
TEL: 092-725-9113

日本皮膚科学会福岡地方会

九州大学大学院医学研究院皮膚科学分野

連絡先
九州大学大学院医学研究院皮膚科学分野
〒812-8582　福岡市東区馬出3-1-1
TEL： 092-642-5585（医局）
FAX： 092-642-5600

お知らせ

・ 受付にて、参加費 1,000 円をお支払いください。
・ 質疑応答の要旨を所定の用紙に記入の上ご提出下さい。
・ 12：15 からの診療エビデンスアセット 1,2 にお弁当を準備しております（会場入り口にてお配りいたします。先着順です。引き換えチケットの配布はございません。なくなり次第終了となります）。
・ 15：40 からの診療エビデンスアセット 3,4 はスイーツセミナーです（会場入り口にてお配りいたします。数に限りがございます）。
・ 4 階・国際会議場前ロビーにて企業展示を行っております。是非お立ち寄りください。

発表者の皆様

1． 発表要領

・発表７分、質疑応答４分です。発表時間は厳守でお願いします。発表の 30 分前までに PC 受付にて発表データの確認を済ませて下さい。
発表データ作成にあたって、日本皮膚科学会の示す「発表に必要な手続き」、「プライバシー保護指針」に沿った発表であることを確認して下さい。
日本皮膚科学会 HP をご参照下さい。
https://www.dermatol.or.jp/modules/about/index.php?content_id=44
・PC プロジェクターを一面で用意します。
・動画を使用される方は、必ずノートパソコンをお持ち下さい。
・PC 用データのみを持参される場合は、Windows 版 PowerPoint で作成したものに限らせていただきます。PowerPoint2013、2016、2019 を用意いたします。
・Mac をご利用の際は、必ず Mac 本体を会場にお持ち下さい。

【ノートパソコンを持ち込まれる方へ】

・PC 受付にて接続の確認を行って下さい。
・持ち込みで使用する PC の映像出力端子は HDMI 端子又は Dsub15 ピン（オス）です。Mac など、一部のノートパソコンでは本体付属のコネクタが必要な場合がありますので、必ずお持ち下さい。
・ノートパソコンから外部モニターに正しく出力されているか確認して下さい。個々のパソコンや OS により設定方法が異なりますので、事前にご確認下さい。

・持ち込みで使用するPCは、スクリーンセーバーやパワーマネージメントモードを解除して下さい。
・電源コードを必ずお持ち下さい。
・USBメモリーのバックアップを必ずご用意下さい。
・スライドの比率は16：9、4：3のどちらでも対応いたします。
・ご発表時には、演題にセットされているモニター、キーボード、マウスをご使用下さい。
・**発表者ツールの利用は出来ません。**発表原稿は事前にプリントアウトの上、ご持参ください。

【Windowsデータ持込みの方へ】
・メディアはUSBメモリーをご利用ください。
・アプリケーションは**Windows版 PowerPoint2013、2016、2019**を用意いたします。作成されたPowerpointのバージョンや使用したOS（Macintoshなど）が異なりますと、映写時に、改行・字頭がそろわない等が発生する可能性がありますので、ご了承下さい。
・フォントはMS明朝、MSゴシック等の標準フォントをご使用下さい。特殊なフォントを使用された場合、文字が正しく表示されないことがあります。
・スライドの比率は16：9、4：3のどちらでも対応いたします。
・ファイル名は**「演題番号・演者名.ppt（または同.pptx）」**として下さい。
（例：1・九大太郎.ppt（あるいは.pptx））
・メディアを介したウイルス感染が無いよう、最新のウイルス駆除ソフトでチェックして下さい。
・他のパソコンで正常に動作するかをチェックして下さい。
・ご発表時には、演題にセットされているモニター、キーボード、マウスをご使用下さい。
・**発表者ツールの利用は出来ません。**発表原稿は事前にプリントアウトの上、ご持参ください。

【Macをご使用の方へ】
・Macは用意いたしませんので必ずご自分のものをお持ち込み下さい。出力用のコネクタ、電源もご用意下さい。
・バックアップとして発表データを入れたUSBメモリーをご用意下さい。
・スライドの比率は16：9、4：3のどちらでも対応いたします。

・ご発表時には、演題にセットされているモニター、キーボード、マウスをご使用下さい。

・**発表者ツールの利用は出来ません。**発表原稿は事前にプリントアウトの上、ご持参ください。

2．利益相反（COI）の開示について

医学研究に関する発表・講演を行う場合、筆頭発表者は、配偶者、一親等の親族、生計を共にするものも含めて、今回の演題発表に際して、医学研究に関する企業や営利を目的とした団体との経済的な関係について過去３年間における利益相反状態の有無を、発表スライドの最初（または演題・発表者などを紹介するスライドの次）に開示していただきます。利益相反の指針並びに細則につきましては、日本皮膚科学会ホームページ（https://www.dermatol.or.jp/）「日本皮膚科学会について」内、「COI ガイドライン」をご参照ください。

3．後抄録のご提出について

「西日本皮膚科」用の抄録（400 字内）を MSWord で作成の上、演題受領メールに記載のアドレスまでご提出ください。

日本皮膚科学会第 407 回福岡地方会　単位認定について

受付の際、日本皮膚科学会の会員証が必要となります。必ずご持参ください。

【日本皮膚科学会　学会制度による単位認定（従来制度）】
下記時間内に受付をした方に後実績６単位を付与します。
必ず時間内に手続きをお済ませください。

9：30～16：30

【日本皮膚科学会　新専門医制度による単位認定】
下記項目で聴講単位が認められています。聴講単位が付与されるためには、各種講演の開始 30 分前、開催後 15 分迄に受付をしていただく必要があります。下記時間後の受付では、聴講単位が認められませんのでご注意ください。

時間	講演会名称	認定単位
10:00-12:00	一般演題（1）	1 単位
13:30-15:30	一般演題（2）	1 単位

電子受付のお知らせ

専門医の方は電子受付となります。
日本皮膚科学会発行の会員証を掲示の上、受付していただきます。
会員証のバーコードを読み込み電子受付により後実績に単位取得を登録することになりますので、会員証を忘れずにご持参ください。

日本皮膚科学会第 407 回福岡地方会プログラム

9：50　令和 5 年度日本皮膚科学会福岡地方会総会

9:50~10:00（10 分）

10:00　一般演題 1　演題 1-11　　10:00~12:00（120 分）

座長：冬野洋子、大野文嵩

12:00　休憩　　12:00~12:15（15 分）

12:15　特別講演（ランチョンセミナー）　　12:15~13:15（60 分）

診療エビデンスアセット 1　　座長：中原剛士

「ここまで進んだ結節性痒疹の治療」
中東遠総合医療センター　戸倉新樹　先生
共催　サノフィ株式会社

診療エビデンスアセット 2　　座長：辻　学

「掌蹠膿疱症の治療　～IL-23 阻害薬をどう活かすか～」
日本大学　井汲菜摘　先生
共催　ヤンセンファーマ株式会社／大鵬薬品工業株式会社

13:15　休憩　　13:15~13:30（15 分）

13:30　一般演題 2　演題 12-22　　13:30~15:30（120 分）

座長：山村和彦、伊東孝通

15:30　休憩　　15:30~15:40（10 分）

15:40　特別講演（スイーツセミナー）　　15:40~16:40（60 分）

診療エビデンスアセット 3　　座長：中原真希子

「JAK 阻害内服薬が導く、アトピー性皮膚炎の「痒み」マネジメント」
京都府立医科大学　益田浩司　先生
共催　ファイザー株式会社

診療エビデンスアセット 4　　座長：辻　学

「乾癬の内服治療におけるポジショニング」
岡崎市民病院　西田絵美　先生
共催　ブリストル・マイヤーズスクイブ株式会社

16:40　休憩　　16:40~16:50（10 分）

16:50　特別講演　　16:50~17:20（30 分）

病理組織セミナー　　座長：中原剛士

「組織診断困難例の解析」
福岡皮膚病理診断研究所　桐生美麿　先生

一般演題（１）　　（10：00～12：00　　4階・国際会議場）

座長：冬野洋子

1. 抗 TIF -1γ抗体陽性皮膚筋炎の一例

野田美帆、堤　真宏、左野桐子、夏秋洋平、名嘉眞武國（久留米大学）

80 代女性、体幹四肢に紅斑を生じ当科受診。体幹・四肢に鞭打ち様紅斑を認め、また上肢の筋力低下もあり臨床症状・血液検査より抗 TIF-1γ抗体陽性皮膚筋炎と診断した。各種精査で上行結腸癌の診断に至った。発症前に COVID -19 ワクチンの接種歴があり、発症の契機となった可能性もある。

2. 新型コロナワクチン 6 回目接種後に多形紅斑重症型を発症した一例

中山優香[1)]、栗原雄一[1)]、中原剛士[2)]

1）唐津赤十字病院、2)九州大学

70 代、女性。新型コロナワクチン 6 回目接種後翌日から接種部位を中心に浸潤性紅斑が出現した。38℃以上の発熱あり一部標的状を呈し融合傾向のある紅斑が顔面を含む略全身に拡大した。多形紅斑重症型と診断し、ステロイド全身投与と外用治療にて改善した。ＤＬＳＴではワクチンは陰性、内服薬 2 種が陽性であったが接種部位に症状が強かったことからワクチン接種の関与は高いと判断した。

3. フルニエ壊疽との鑑別を要した壊疽性膿皮症の一例

芳賀美和、高木健志、松本紗也加、伊東孝通、中原剛士（九州大学）

44 歳、男性。初診 1 か月前に発熱と陰部痛を認めた。尿道周囲に膿瘍形成と陰茎基部～陰嚢左側に潰瘍を認め、前医でフルニエ壊疽が疑われ抗生剤とデブリードマンを施行するも改善しなかった。各種細菌培養が陰性であり、臨床所見も併せて壊疽性膿皮症と考え、PSL 内服を開始したところ炎症反応は速やかに改善した。後に全層植皮術を行い閉創した。フルニエ壊疽と壊疽性膿皮症は時に鑑別に苦慮することがあり、文献的考察を含め報告する。

4. 頸部の冷膿瘍から診断した結核の 1 例

西村美紅[1)]、竹下弘道[1)]、清水昭彦[2)]

1)福岡赤十字病院、2)清水皮膚科

元来フィリピン在住の 20 代女性で、3 年前から頸部に皮下腫瘤と 3 ヶ月前より咳嗽を自覚していた。1 ヶ月前より来日し、頸部に水疱を生じ、近医皮膚科を受診し、軽快しなかった。頸部に痂皮を伴い自壊したと考えられる小潰瘍と両頸部の多発リンパ節腫脹を認めたため冷膿瘍を疑い結核菌 PCR を行い、陽性となった。

5. 乳児の臀部に生じた伝染性軟属腫

嘉村真知子、杉田和成（佐賀大学）

１歳、女児。基礎疾患は特になし。当科初診時、臀裂部に集簇する乳頭状結節を認めた。加えて、両臀部から陰部、大腿部にかけて、紅色の小結節が散在していた。臀裂部の結節から皮膚生検を行った。皮膚病理組織学的に表皮の肥厚・増殖性病変と細胞質内に好酸性封入体を認め、真皮内には炎症細胞浸潤と炎症性肉芽腫を認めた。伝染性軟属腫と診断した。皮膚生検後、自然消退傾向を示した。

座長：大野文嵩

6. 手指爪下に生じた毛細血管拡張性肉芽腫様の外観を呈した腎細胞癌の皮膚転移の１例

栗﨑道賢、橋川恵子、野見山留衣、名嘉眞武國（久留米大学）

65 歳の男性。56 歳時に頭部腫瘍を契機に右腎細胞癌と診断され、術後に数種類の分子標的薬で加療した。パゾパニブ投与中に左環指爪下に易出血性紅色丘疹が出現し病理組織学的に腎細胞癌の皮膚転移と診断した。

7. 頚部に生じた皮膚腺病の２例

藤井晴香、中村美沙（福岡東医療センター）

症例１：73 歳女性、初診１ヶ月前から左頚部に発赤、腫脹を認めた。症例２：83 歳男性、初診３ヶ月前から左頚部に腫脹を認め、徐々に自壊し、膿の排出を認めた。2 例とも組織培養検査、喀痰検査、病理組織検査、単純 CT 検査より、肺結核、皮膚腺病と診断した。皮膚腺病は診断・治療まで時間を要することもあり、肺結核併存の可能性も考えると、皮膚所見から早期に診断することで、結核の対策に貢献できるのではないかと考える。

8. 表皮嚢腫より発生した有棘細胞癌の１例

高木健志、芳賀美和、伊東孝通、武 信肇、中原剛士（九州大学）

79 歳女性。30 年前から臀部左側にしこりがあった。3 ヶ月前から同部位の発赤、腫脹があり前医で切開・排膿が行われた。術後も白色の分泌物が持続し不良肉芽様組織が増生したため当科紹介となった。MRI 検査で長径 7cm の皮下腫瘤を認め生検で有棘細胞癌と診断した。切除術を行い断端陰性、病期分類は pT3N0M0 であった。病理組織学検査では角質嚢腫構造から連続した腫瘍細胞の増殖を認めた。表皮嚢腫から発生した有棘細胞癌の一例を経験した。

9. 左足底に生じた desmoplastic malignant melanoma の 1 例

井上慶一[1)]、伊東孝通[1)]、王　黎亜[1)]、増田　遥[1) 2)]、武　信肇[1)]
一木稔生[1) 3)]、辻　学[1)]、中原剛士[1)]
1）九州大学、2）済生会飯塚嘉穂病院、3）九州大学形態機能病理学

76 歳女性。7～8 年前より左足底の黒色斑を自覚し、徐々に拡大してきたため紹介医を受診し、悪性黒色腫が疑われ X 年 2 月に当科に紹介となった。左足底～足縁にかけて境界不明瞭な 50×60mm の黒色斑があり、一部びらんを伴っていた。皮膚生検の結果、悪性黒色腫の診断となり、X 年 3 月にびらん部周辺は 1 ㎝、その他は 5mm マージンで切除した。病理組織検査の結果、異型な紡錘形細胞が真皮深層まで浸潤しており、desmoplastic malignant melanoma と診断した。

10. 当院で経験した 6 例の日本紅斑熱の検討

高橋和嘉子、桑原　咲、松本由佳理、高山恵律子、吉岡晶子
（甲南医療センター）

兵庫県の六甲山系に位置する当院で、2020 年 9 月からの 3 年間に経験した日本紅斑熱の 6 例を報告する。全例で発熱と播種状の紅斑を認め、種々の程度の炎症反応上昇や肝機能異常、血小板数減少を伴った。刺し口部皮膚または痂疲から、あるいは明らかな刺し口を認めなかった症例では紅斑部皮膚から PCR 検査を行い、日本紅斑熱と診断した。本症は本邦での発生報告が近年増加傾向にあり注意を要する。

11. 組織標本に菌がみえる皮膚病変の組織像

今山修平[1)]、辻　学[2)]
1）今山修平クリニック＆ラボ、2）九州大学

豪雨中止になりました第 406 回福岡地方会の内容の演題です。初診時にはそれと疑わずに生検組織にて菌の存在に気づくことがあり、その場合は可及的に採取培養するとともに不明例は辻先生に同定を依頼した。組織標本に、ふだんみない形状のものが、1) 炎症性に浸潤した単球/組織球や巨細胞の中に存在する場合と、2) 表在性皮膚炎（Langerhans 微小膿瘍＋）の角層内に存在して特徴的であったので、その代表例を供覧する。

特別講演　　**（12：15～12：45　4 階・国際会議場）**

座長　九州大学大学院医学研究院皮膚科学分野
中原剛士

ランチョンセミナー1

「ここまで進んだ結節性痒疹の治療」

戸倉　新樹　先生
中東遠総合医療センター
参与・アレルギー疾患研究センター長
皮膚科・皮膚腫瘍科診療部長

共催　サノフィ株式会社

MEMO

特別講演　　**（12：45～13：15　4階・国際会議場）**

座長　九州大学病院油症ダイオキシン研究診療センター
辻　学

ランチョンセミナー2

「掌蹠膿疱症の治療　～IL-23阻害薬をどう活かすか～」

井汲　菜摘　先生

日本大学医学部 皮膚科学分野・助手

共催　ヤンセンファーマ株式会社／大鵬薬品工業株式会社

MEMO

一般演題（２）　　（13：30〜15：30　　4階・国際会議場）

座長：山村和彦

12. バンコマイシン誘発性線状 IgA 水疱性皮膚症の１例

利谷理沙子[1)]、隈　有希[1)]、冬野洋子[1)]、中原真希子[1)]
古賀浩嗣[2)]、石井文人[2)]、中原剛士[1)]
1）九州大学、2）久留米大学

86 歳男性。腹部大動脈瘤切迫破裂に対し再建術後。術後敗血症に対しバンコマイシンを含む多数の抗生剤の投与が行われた。投与後より、陰嚢・掌蹠に水疱が出現、口腔粘膜にびらんを認めステロイドパルス療法を施行し軽快した。蛍光抗体直接法にて基底膜に線状の IgA 沈着を認め、バンコマイシン線状 IgA 水疱性皮膚症と診断した。文献学的考察を加えて報告する。

13. 静脈血栓塞栓症を合併した血栓性静脈炎の２例

川口晃三[1)]、土井和子[2)]
1）九州大学、2）小倉医療センター

症例 1: 77 歳女性、多発肝転移を伴う膵尾部癌にて化学療法中に左下腿の皮下硬結と左内果の発赤、腫脹がみられた。症例 2: 65 歳女性、卵巣癌にて化学療法中に右前腕の発赤伴う皮下硬結を自覚した。エコーにて脈管内の血栓がみられ、いずれの症例も血栓性静脈炎と診断した。造影 CT にて深部静脈血栓症の併発を認めており、症例 1 では静脈血栓塞栓症の発見契機ともなった。

14. Frontal fibrosing alopecia の１例

村谷尚一郎[1)]、古賀文二[1)]、古賀佳織[2)]、国場尚志[3)]、今福信一[1)]
1）福岡大学、2）同大　病理、3）桜坂皮ふ科クリニック

68 歳女性。2 年前より前額部の脱毛斑を自覚。徐々に拡大してきたため精査加療目的に当科を受診。初診時、前額部及び側頭部に帯状の脱毛斑が見られ、診断確定のため皮膚生検を行った。水平断切片にて総毛包数の減少、毛包峡部表皮に空胞変性を伴うリンパ球を主体とした炎症細胞浸潤が見られ、Civatte body も散見された。臨床像と併せて frontal fibrosing alopecia と診断した。ステロイド外用と紫外線照射にて治療を開始した。

15. 腫瘍随伴性天疱瘡と鑑別を要した湿疹型薬疹の一例

原　彩織[1)]、横山翌香[1)]、石井文人[2)]、古賀浩嗣[2)]、中原剛士[3)]
1）製鉄記念八幡病院、2）久留米大学、3）九州大学

88 歳女性。発熱精査のため内科入院中の X-7 日に体幹・四肢に浮腫性紅斑が出現

した。ステロイド外用で紅斑は一旦消退したが、X 日に体幹・陰部・下肢に水疱を認め、口唇・舌・陰部にびらんが出現した。同時期にリンパ節生検で血管免疫芽球性 T 細胞リンパ腫の診断となった。腫瘍随伴性天疱瘡を疑うも、皮膚生検の病理所見では水疱症の所見なく、DLST でシロスタゾールが陽性であり薬疹と診断した。

16. バリシチニブで治療した重症円形脱毛症の 4 例

中村加奈恵、久保田由美子、西尾穂波（福岡山王病院）

症例 1：43 歳女性。31 歳発症。アトピー性皮膚炎(AD)合併。汎発型。毛髪再生 1.5 年なし。症例 2：39 歳女性。29 歳発症。AD 合併。蛇行型。1 年再生なし。症例 3：20 歳女性。8 歳発症。AD なし。汎発型。4 年再生なし。症例 4：29 歳男性。24 歳発症。AD 合併。汎発型。5 年再生なし。症例 1,2 はバリシチニブ 4mg 開始 2 か月後から発毛。症例 3 は 5 か月後に眉毛発毛。症例 4 は２週目に痒み消失。全例、バリシチニブによる副作用は現時点でなし。

座長：伊東孝通

17. 水疱性類天疱瘡との鑑別を要した菌状息肉症の 1 例

河本宏文、櫻木友美子、日高太陽、佐々木奈津子、澤田雄宇（産業医科大学）

47 歳男性、四肢に掻痒の強い水疱と紅斑が出現し、病理組織で真皮浅層に好酸球を中心とした炎症細胞の浸潤あり。抗 BP180 抗体、抗デスモグレイン 1, 3 抗体は陰性。ステロイド全身投与で一旦は略治するも、10 か月後に紅皮症となり、四肢の浮腫および表在リンパ節腫脹もみられた。末梢血に異形リンパ球あり、再度皮膚生検を行ったところ、真皮浅層に CD3、4 陽性の異型なリンパ球の浸潤と遺伝子再構成陽性であり、化学療法を開始した。

18. 右外鼻孔に生じた Microcystic Adnexal Carcinoma の 1 例

古森　環、一木稔生、大野文嵩、山村和彦、中原剛士（九州大学）

43 歳女性。10 年以上前から右外鼻孔の白色丘疹を自覚していた。５年前に近医を受診し、皮膚生検を行ったが悪性所見はなく、経過観察となっていた。その後白色丘疹は徐々に増大し、前医での再生検の結果、Microcystic adnexal carcinoma が疑われたため加療目的に当科紹介となった。切除した病理標本について、p53 および pSTAT3 などの免疫染色も含めた病理組織学的検討を行ったので、若干の考察も含めて報告する。

19. Subepidermal Calcified Nodule の 2 症例

石倉　侑、酒井雛子、西尾紀一郎、占部和敬（九州医療センター）

症例 1:11 歳、女児。約 5 年前から右上眼瞼内側の黄白色丘疹を自覚し徐々に増大したため当科を紹介受診した。症例 2:14 歳、男児。約 1 年前から右上眼瞼内側の白色丘疹を自覚し縮小・増大を繰り返すため当科を紹介受診した。2 症例ともに病理組織学的に表皮直下に小結節病変を形成する均一な石灰沈着を認め Subepidermal Calcified Nodule(SCN)と診断した。

20. 丘疹紅皮症を契機に発見された慢性骨髄性白血病の 1 例

益雪凌介、佐藤絵美、今福信一（福岡大学）

69 歳 男性。4 ヶ月前より躯幹を中心に強い瘙痒を伴う紅褐色調の扁平丘疹が多発し紅皮症化したため当科を紹介となった。初診時 deck-chair sign 陽性で丘疹紅皮症を考え基礎疾患の検索を行った。末梢血では白血球、血小板が増加し好塩基球、骨髄球の増加を伴った。骨髄は過形成で CD42b+巨核球、MPO+骨髄芽球を多数みとめ慢性骨髄性白血病と診断された。ダサチニブによる治療が開始され皮疹は消退した。

21. ボルテゾミブ治療により短期間で再発した帯状疱疹の 1 例

荒巻ちひろ[1)]、清水裕毅[2)]、山口和記[1)]、今福信一[2)]
1）済生会二日市病院、2）福岡大学

59 歳、男性。57 歳時に帯状疱疹の既往あり。58 歳で多発性骨髄腫と診断され、ボルテゾミブを用いた化学療法を開始したところ２ヵ月後に 2 回目の帯状疱疹を発症した。ボルテゾミブは多発性骨髄腫の治療に用いられるプロテアソーム阻害剤であり、帯状疱疹の発症頻度を高めることが報告されている。帯状疱疹再発までの平均期間は 10 年以上とされるが、自験例は約２年で再発しており、ボルテゾミブの投与が契機になったと考えられた。

22. 頤部に生じた結節性筋膜炎の 1 例

独孤　龍[1)]、一木稔生[2)]、中原剛士[2)]
1）北九州市立門司病院、2）九州大学

78 歳男性。初診 5 カ月前より頤部に皮下腫瘤を自覚し、腫瘤は徐々に増大した。初診時、頤部に 33×22mm の境界明瞭で、可動性不良な弾性硬の皮下腫瘤を認めた。単純 CT 検査で境界明瞭な低吸収域を認め、皮下の良性腫瘍を疑い、局所麻酔下で切除した。病理組織学的に粘液腫様の背景に異型性の乏しい紡錘形細胞が tissue-culture like pattern で増殖する像を認め、遺伝子検査で MYH9-USP6 融合遺伝子を検出し、結節性筋膜炎と診断した。術後 1 年再発なく経過している。

特別講演　　**（15：40～16：10　4 階・国際会議場）**

座長　九州大学病院皮膚科

中原真希子

スイーツセミナー1

「JAK 阻害内服薬が導く、

アトピー性皮膚炎の「痒み」マネジメント」

益田 浩司　先生

京都府立医科大学大学院医学研究科皮膚科学　准教授

共催　ファイザー株式会社

MEMO

特別講演　　**（16：10～16：40　4 階・国際会議場）**

座長　九州大学病院油症ダイオキシン研究診療センター

辻　学

スイーツセミナー2

「乾癬の内服治療におけるポジショニング」

西田　絵美先生

岡崎市民病院皮膚科　統括部長

共催　ブリストル・マイヤーズスクイブ株式会社

MEMO

特別講演　　**（16：50～17：20　4階・国際会議場）**

座長　九州大学大学院医学研究院皮膚科学分野
中原剛士

病理組織セミナー

「組織診断困難例の解析」

桐生　美麿　先生

福岡皮膚病理診断研究所　所長

バーチャルスライドを用いて、九州大学で診断した珍しい疾患の病理標本について症例供覧いたします。
事前のスライド公開は行っておりません。

症例1. Lichen striatus

H2214464

症例2. Squamous cell carcinoma (spindle cell element)

H2215952

症例3. Pseudoxanthoma elasticum

H2216093

症例4. Linear IgA bullous dermatosis

H2300068

症例5. Foreign body granuloma (silicon granuloma)

H2301399

会場までのアクセス

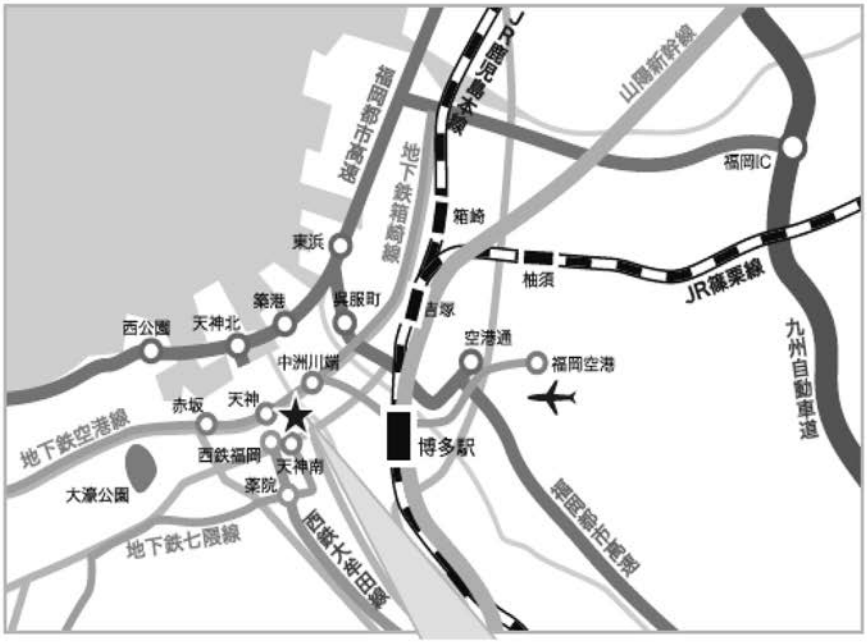

会場：アクロス福岡　４階　国際会議場

〒810-0001　福岡市中央区天神１丁目１番１号　　TEL: 092-725-9113